

Editorial: Hospital Metropolitano

ISSN (impreso) 1390-2989 - **ISSN (electrónico)** 2737-6303

Edición: Vol. 29 (suppl 2) 2021 - noviembre

DOI: <https://doi.org/10.47464/MetroCiencia/vol29/supple2/2021/107-108>

URL: <https://revistametrociencia.com.ec/index.php/revista/article/view/382>

Pág: 107-108

Manejo del aneurisma congénito del ventrículo izquierdo en un niño de 1 mes: a propósito de un caso

INTRODUCCIÓN

Los aneurismas congénitos del ventrículo izquierdo (VI) constituyen una patología infrecuente. Pueden presentarse en forma asintomática, causar embolización, arritmias malignas, insuficiencia cardíaca, rotura o muerte súbita.

MÉTODO

Presentamos el caso de un paciente de 1mes de edad con el diagnóstico prenatal de un aneurisma de ventrículo izquierdo. Se decide su ingreso al mes de vida por presentar en la ecografía de control la persistencia del aneurisma y un deterioro de la FEVI (imagen 1). Durante su ingreso presentó varios cuadros de TV monomorfa sostenida de hasta 40 minutos de duración sin repercusión hemodinámica refractarias a tratamiento antiarrítmico (amiodarona y propranolol) (imagen 2). Se solicitó una RMN la cual descartó malformaciones cardíacas asociadas, confirmó la presencia del aneurisma ventricular, determinó una FEVI 35% y se evidenció varias lesiones estriadas a nivel del septo interventricular (SIV) (imagen 3).

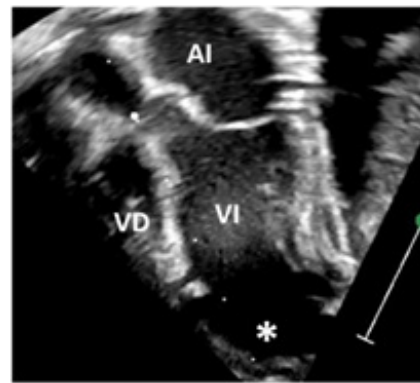


Figura 1. Ecocardiograma. **AI:** aurícula izquierda; **VI:** ventrículo izquierdo; **VD** ventrículo derecho; *****aneurisma.

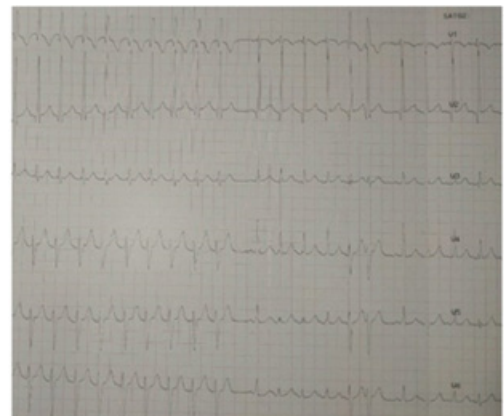


Figura 2. EKG con TV y cese de la misma. TV monomorfa con bloqueo de rama derecha (transición entre V3-V4 impresionada de medio ventricular izquierdo)

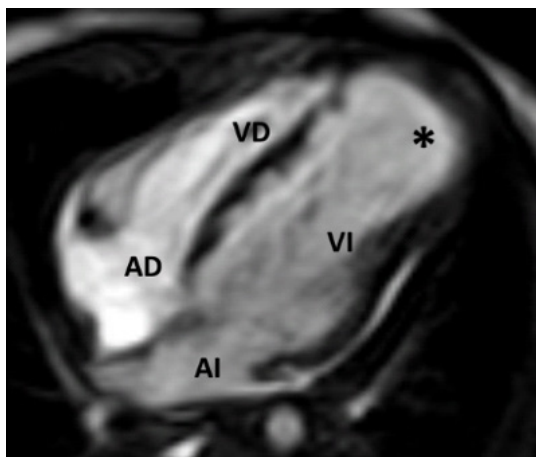


Figura 3. RMN. **AD:** aurícula derecha; **AI:** aurícula izquierda; **VI:** ventrículo izquierdo; **VD:** ventrículo derecho; *aneurisma

RESULTADOS

El paciente es remitido para estudio electrofisiológico con la finalidad de determinar el origen de la TV, durante el inicio del procedimiento presentó un nuevo cuadro de TV sin pulso se inició maniobras de RCP avanzado durante 5 minutos se estabilizó al paciente. Se decidió tratamiento quirúrgico para excluir toda la región aneurismática, se realizó una plastia circular endoventricular modificada (Técnica de Dor).

DISCUSIÓN

Los aneurismas congénitos del ventrículo izquierdo es una patología inusual con manifestaciones clínicas diversas por lo que no hay un consenso para su manejo, se puede optar por tratamiento conservador en casos asintomáticos. o por la cirugía para la resección del aneurisma cuando presentan síntomas, se puede asociar el implante de un DAI (sin embargo, en nuestro paciente no se optó por el mismo por el peso y la edad). No se dispone de evidencia de la evolución a largo plazo de pacientes de tan corta edad sometidos a cirugía, por lo que nuestro paciente se mantiene en controles cardiológicos continuos.

Edmundo Fajardo-Rodríguez¹

Hospital General Universitario Gregorio Marañón
Madrid, España

 <https://orcid.org/0000-0001-5524-4254>

Juan Miguel Gil-Jaurena²

Hospital General Universitario Gregorio Marañón
Madrid, España

 <https://orcid.org/0000-0001-5232-0514>

Carlos Andrés Pardo Pardo³

Hospital General Universitario Gregorio Marañón
Madrid, España

 <https://orcid.org/0000-0002-1142-3194>

Ana Pita Fernández⁴

Hospital General Universitario Gregorio Marañón
Madrid, España

 <https://orcid.org/0000-0001-8453-4904>

Ramón Pérez-Caballero⁵

Hospital General Universitario Gregorio Marañón
Madrid, España

 <https://orcid.org/0000-0001-7153-610X>