

Suplemento

Enfermedad de Whipple e insomnio

asociado a probable compromiso del
sistema nervioso central

Whipple's disease and insomnia associated with probable central
nervous system involvement

Recibido: 24-11-2021 **Aceptado:** 01-01-2022 **Publicado:** 31-05-2022

DOI: <https://doi.org/10.47464/MetroCiencia/vol30/Suppl1/2022/14-16>

Revista **MetroCiencia**
Volumen 30, Suppl 1, 2022
Editorial Hospital Metropolitano

Enfermedad de Whipple e insomnio asociado a probable compromiso del sistema nervioso central

Whipple's disease and insomnia associated with probable central nervous system involvement

Introducción

La Enfermedad de Whipple (EW) es una afección sistémica, rara, con una prevalencia de 1-10/1.000.000. Sus síntomas surgen principalmente en el sistema digestivo; durante la infección el SNC también puede verse afectado. Su diagnóstico es dificultoso y generalmente se diagnostica con un largo retraso de tiempo y los pacientes a veces son erróneamente tratados por otras afecciones.

Resumen

Femenina de 77 años, hipertensa, tiroidectomizada hace 7 años por cáncer tiroideo, cáncer de mama hace 11 meses tratado con cirugía, quimioterapia y radioterapia. Con cuadro de 3 meses de artralgias, síntomas digestivos, pérdida de peso, ansiedad e insomnio progresivo, pósterior al diagnóstico e inicio del tratamiento, reingresa por insomnio sostenido con privación total del sueño de 5 días y exacerbación de síntomas psiquiátricos.

Analítica general normal. Perfil tiroideo normal, Quantiferon-TB negativo. Tomografía corporal (*Imagen 1*) muestra nódulos pulmonares subpleurales. EDA (*Imagen 2*) muestra hernia hiatal, atrofia gástrica difusa. Olg: 0, colonoscopia reciente sin al-

teraciones. Broncoscopia + toracoscopia con toma de biopsia de segmento inferior y ganglio, reporta histiocitos espumosos PAS positivos-diatasa resistentes, técnicas de histoquímica demostraron presencia de bacterias de tipo bacilar, negativas para ZN compatible con *Tropheryma Whipplei*.

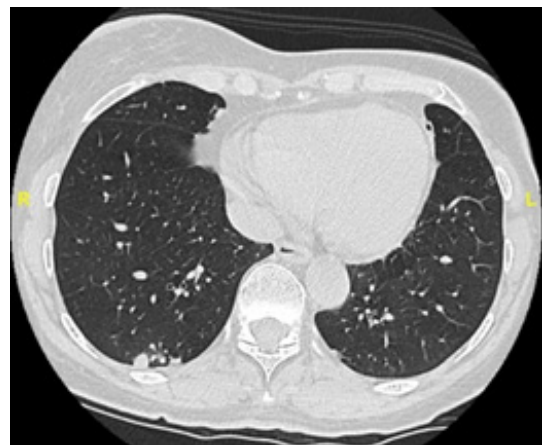

Figura 1. TC de tórax, donde se evidencia la presencia de nódulos pulmonares derechos de reciente aparición.

Fuente: Los autores



Este artículo está bajo una licencia de Creative Commons de tipo Reconocimiento – No comercial – Sin obras derivadas 4.0 International.

*Correspondencia: pancracio57@gmail.com

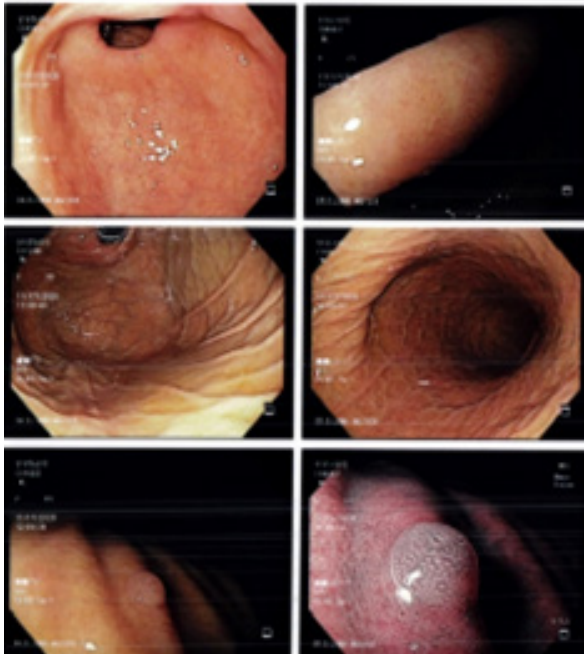


Figura 1. Endoscopia digestiva alta donde se identifica hernia hiatal sin esofagitis, atrofia gástrica difusa y gastropatía erosiva.

Fuente: Los autores

Fabián Torres Campoverde

Médico egresado de Medicina Interna

Hospital Metropolitano, Quito, Ecuador

 <https://orcid.org/0000-0001-8494-4698>

José Julián Vacas

Médico Tratante de Medicina Interna

Hospital Metropolitano, Quito, Ecuador

 <https://orcid.org/0000-0003-1120-7149>

Conclusiones

La EW es una entidad de diagnóstico difícil, infradiagnosticada, el alto grado de sospecha es indispensable para el diagnóstico. EW puede causar un amplio espectro de condiciones que van desde la ausencia de enfermedad hasta una infección potencialmente mortal del SNC. La predisposición genética del huésped, más el genotipo de la bacteria, influyen en la predisposición y la gravedad de la infección.

Bibliografía

1. **Lagier J-C, Raoult D.** Whipple's disease and *Tropheryma whippelii* infections: when to suspect them and how to diagnose and treat them. *Curr Opin Infect Dis.* diciembre de 2018;31(6):463–70.
2. **Edouard S, Luciani L, Lagier J-C, Raoult D.** Current knowledge for the microbiological diagnosis of *Tropheryma whippelii* infection. *Expert Opin Orphan Drugs.* el 2 de julio de 2020;8(7):237–44.
3. **Melas N, Amin R, Gyllemark P, Younes AH, Almer S.** Whipple's disease: the great masquerader—a high level of suspicion is the key to diagnosis. *BMC Gastroenterol.* el 20 de marzo de 2021;21(1):128.
4. **Tison A, Preuss P, Leleu C, Robin F, Le Pluart A, Vix J, et al.** Rheumatological features of Whipple disease. *Sci Rep.* el 10 de junio de 2021;11(1):12278.
5. **Ferrieres L, Laroche M, Bonnet D, Alric L.** Whipple's disease: diagnosis and predictive factors of relapse. *Eur J Gastroenterol Hepatol.* marzo de 2020;32(3):325–8.

Cómo citar: Torres F, Vacas JJ. Enfermedad de Whipple e insomnio asociado a probable compromiso del sistema nervioso central. *MetroCiencia [Internet].* 30 de mayo de 2022; 30(Suppl 1):14-16
<https://doi.org/10.47464/MetroCiencia/vol30/Suppl1/2022/14-16>