

REPORTES DE CASO

Embarazo ectópico en cicatriz de cesárea previa

Reporte de caso clínico

Ectopic pregnancy in scar from previous cesarean section.
Clinical case report

Recibido: 03-03-2023 **Aceptado:** 17-04-2023 **Publicado:** 29-09-2023

DOI: <https://doi.org/10.47464/MetroCiencia/vol31/3/2023/57-67>

Revista **MetroCiencia**
Volumen 31, Número 3, 2023
ISSNp: 1390-2989 **ISSNe:** 2737-6303
Editorial Hospital Metropolitano

Embarazo ectópico en cicatriz de cesárea previa. Reporte de caso clínico

Ectopic pregnancy in scar from previous cesarean section. Clinical case report

María Esther Abdo-Rojas¹; Luis Fernando Suárez-López²; Daniel Fernando Narváez-Cervantes³;
María Gabriela Trujillo-Pazmiño⁴

RESUMEN

La gestación ectópica a nivel de cicatriz de cesárea previa es considerada como una presentación poco habitual de embarazo extrauterino, con pocos casos reportados en la literatura; los mismos que han ido en aumento, debido al incremento significativo en las tasas de cesárea a nivel mundial. Este tipo de embarazo ectópico, puede presentar diversas complicaciones con mayor severidad a medida que progresa la gestación, por lo que su detección temprana es primordial. Se presenta a continuación el caso clínico de una paciente adulta joven quien acudió a consulta externa por dolor pélvico, HCG positiva y escaso sangrado vaginal. La ecografía transvaginal evidencia embarazo ectópico en cicatriz uterina, luego de valorar todos los factores de la paciente se optó por un manejo conservador. El pilar fundamental del éxito de este tratamiento fue su diagnóstico en una gestación temprana, y su adecuado seguimiento, evitando así potenciales complicaciones.

Palabras clave: Embarazo ectópico, cesárea, tratamiento conservador, metotrexato, histeroscopia, laparoscopia.

ABSTRACT

Ectopic gestation in a caesarean section scar is considered an unusual presentation of extrauterine pregnancy, with few cases reported in the literature. The frequency has been increasing, due to the significant increase in cesarean section rates worldwide. This type of ectopic pregnancy can cause various complications with greater severity as pregnancy progresses, so its early detection is paramount. We present the case of a young adult patient who went to an outpatient clinic for pelvic pain, positive HCG and scant vaginal bleeding. Transvaginal ultrasound demonstrated an ectopic pregnancy in uterine scar, after consultation with the patient, a conservative approach was chosen. The fundamental pillar in the success of this treatment was its diagnosis in an early gestation, and its adequate follow-up, thus avoiding potential complications.

Keywords: Ectopic pregnancy, cesarean section, conservative treatment, methotrexate, hysteroscopy, laparoscopy.

María Esther Abdo-Rojas

 <https://orcid.org/0000-0002-1832-2767>

Luis Fernando Suárez-López

 <https://orcid.org/0000-0002-0173-0481>

Daniel Fernando Narváez-Cervantes

 <https://orcid.org/0000-0003-4762-6636>

María Gabriela Trujillo-Pazmiño

 <https://orcid.org/0000-0002-9973-4607>

1. Médico Posgradista de Ginecología y Obstetricia de la Universidad Internacional del Ecuador; Quito, Ecuador.
2. Ginecólogo-Obstetra, Coordinador del Posgrado de Ginecología y Obstetricia de la Universidad Internacional del Ecuador; Quito, Ecuador.
3. Médico Posgradista de Ginecología y Obstetricia de la Universidad Internacional del Ecuador; Quito, Ecuador.
4. Médico Especialista en Radiodiagnóstico e Imagen; Investigador Independiente; Quito, Ecuador.



Usted es libre de:
Compartir — copiar y redistribuir el material en cualquier medio o formato.

Adaptar — remezclar, transformar y construir a partir del material para cualquier propósito, incluso comercialmente.

*Correspondencia: maabdoro@uide.edu.ec

INTRODUCCIÓN

El embarazo ectópico a nivel de cicatriz de cesárea previa representa el 6,1% de todos los tipos de embarazos ectópicos¹. Presenta sintomatología poco específica y sus factores de riesgo no se han esclarecido en su totalidad. Su abordaje y tratamiento contempla una gran gama de opciones que van desde el tratamiento conservador hasta opciones terapéuticas radicales, sin embargo, hasta el momento no existe un protocolo de manejo definido, debido a que la mayoría de información sobre el tema, se ha recopilado de reportes de casos clínicos y estudios de observación pequeños.

Presentación de caso clínico

Paciente de 33 años de edad, mestiza, con antecedentes de hipotiroidismo; una cesárea previa y cistectomía ovárica derecha. Se presenta cursando su segunda gesta, con un embarazo de 4,4 semanas de gestación por fecha de última menstruación, prueba de embarazo casera positiva. Presenta un cuadro clínico caracterizado por sangrado vaginal irregular, escaso, de 3 días de evolución, el mismo que se exacerba en las últimas 12 horas, presentando un sangrado algo más abundante, acompañado de la salida de escasos coágulos y dolor abdominal leve.

La ecografía transvaginal reporta: imagen sacular sugestiva de saco gestacional; que se proyecta en la cicatriz de histerografía, en su interior no se logran identificar ninguna estructura (*Figura 1*).

Evaluación diagnóstica

Se solicita una cuantificación de Beta HCG con un resultado de 2960 UI/ml, biometría hemática, química sanguínea, perfil hepático y coagulograma con resultados normales.

Frente al diagnóstico de embarazo ectópico a nivel de cicatriz de cesárea previa y deseo de la paciente de preservar su fertilidad, se opta por iniciar tratamiento médico a base de metotrexato, con una dosis de 80 miligramos vía intramuscular (50 mg x 1,6 m² superficie corporal, peso: 53 kg, talla: 153 cm).

La paciente era candidata para recibir tratamiento médico con metotrexato, no tenía ninguna contraindicación absoluta para el uso del mismo, y se escogió la opción de monodosis, acorde a las opciones de tratamiento y seguimiento, según la ACOG², las cuales se detallarán en la Discusión del caso clínico.

Intervención terapéutica

El control al cuarto día reportó un valor de Beta HCG de 5718 UI/ml, y al séptimo día 6414 UI/ml, la ecografía transvaginal de control, siete días después del primer eco, informó la presencia de una imagen sacular sugestiva de saco gestacional que se proyecta hacia la cicatriz de histerografía, mostrando un crecimiento en comparación con estudio previo, al doppler se evidencia vasos de neovascularidad, en el interior se observa polo embrionario con latido cardiaco registrable por doppler, no se visualiza adecuadamente vesícula vitelina (*Figura 2*).

Ante la falla del tratamiento con la primera dosis de metotrexato, se coloca una segunda dosis y se discuten otras opciones de manejo en caso de falla: inyección de potasio o alcohol intrasacular, posibilidad de tratamiento quirúrgico conservador y/o radical. El seguimiento de la HCG, se detallan en la *Tabla 1*.

Cuestiones Éticas

El estudio cuenta con la firma del consentimiento informado del paciente para la publicación de este artículo.

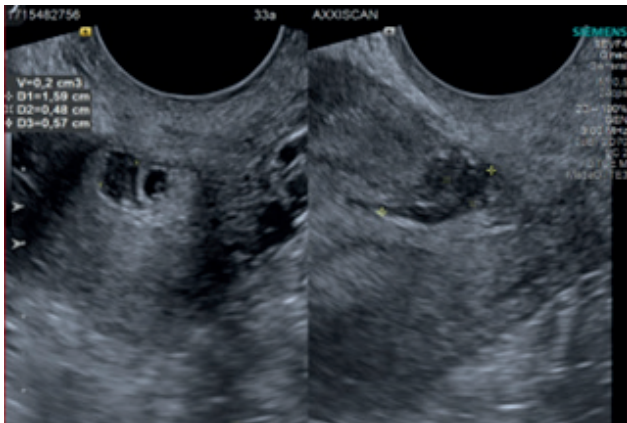


Figura 1. Imagen sacular.

Fuente: AXXIS SCAN

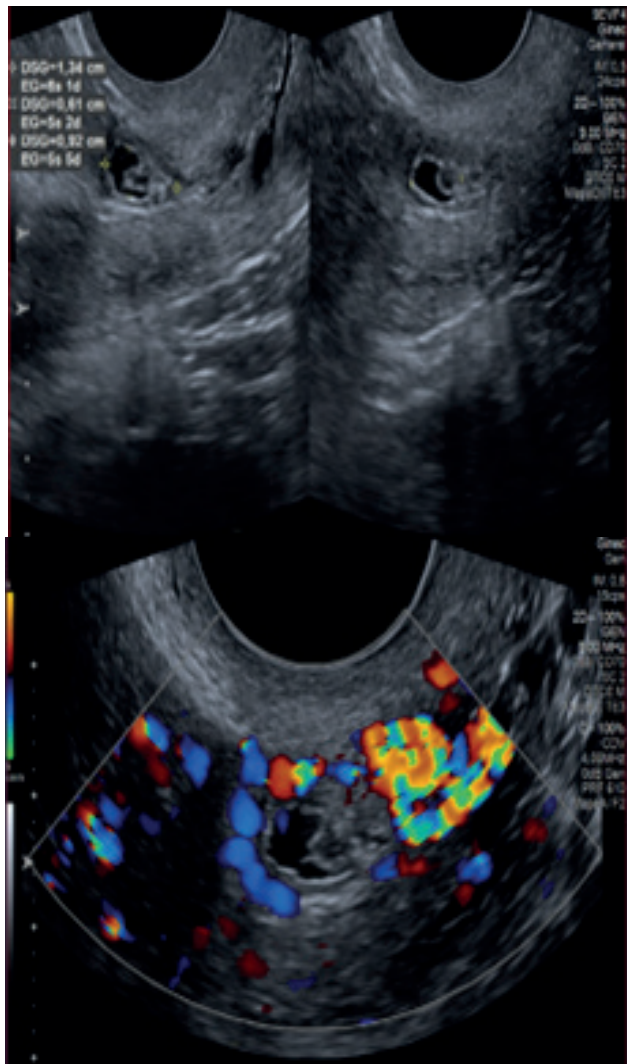


Figura 2. Saco gestacional aumentado de tamaño, presencia de latido cardíaco.

Fuente: AXXIS SCAN

Tabla 1. Control seriado de BHCG.

Esquema de tiempo o calendario		
	Día	Valor (UI/ml)
Primera dosis	4	5718
	7	6414
Segunda dosis	4	4186
	7	3140
	11	1750
	14	1499
	21	851,4
	28	642,4
	35	356,6
	42	138,3
	49	56,67
	112	> 0,1

Fuente: LAB AXXIS

Resultados y seguimiento

Pese a la disminución de los niveles de HCG, luego de la segunda dosis de metotrexate y de la ausencia de síntomas, los controles ecográficos posteriores demostraron crecimiento del saco gestacional, además de la persistencia de neovascularización, latido cardíaco e invasión trofoblástica hacia miometrio, dichos cambios persisten por aproximadamente 15 días desde que se detectó el embarazo. Este seguimiento ecográfico es inusual, pero la paciente trabaja en el servicio de Imagenología, lo que permitió la realización de ecografías de control semanales. El control ecográfico 3 semanas posteriores a la primera ecografía, informa persistencia del saco gestacional, disminución del tamaño de la vesícula vitelina y ausencia de latido cardíaco y polo embrionario. Los valores de control de beta HCG se encontraban en 1499 UI/ml.

Es hasta los 52 días de la primera dosis y 41 días después de la segunda dosis de metotrexate, en donde ya se reporta disminución del tamaño del saco gestacional, cese de vasculatura por doppler, y ausencia de estructuras fetales identificables (*Figura 3*).

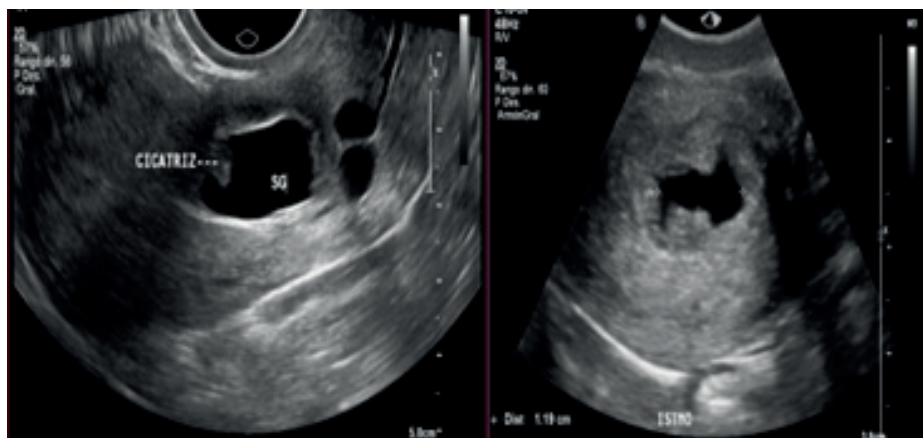


Figura 3. Saco gestacional sin estructuras identificables en su interior.

Fuente: AXXIS SCAN

A los 112 días de la segunda dosis de metotrexate, el reporte ecográfico evidencia: cicatriz de histerorrafia sin alteraciones, endometrio de 8,1 mm de espesor y ovarios de aspecto normal (*Figura 4*), a su vez los niveles de beta HCG se negativizan.

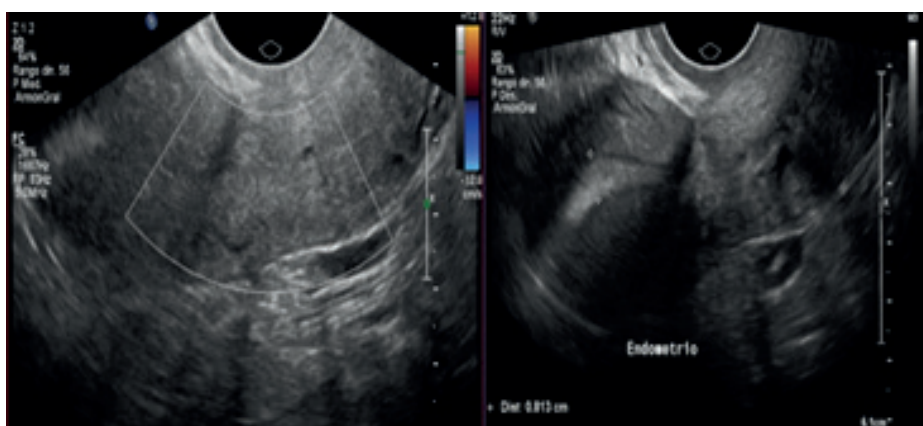


Figura 4. Ecografía normal.

Fuente: AXXIS SCAN

DISCUSIÓN

El embarazo ectópico se define como la implantación del óvulo fecundado fuera de la cavidad uterina, ocurre en 1 a 2% de todos los embarazos, de los cuales un 90% se localiza a nivel de la trompa de Falopio, mientras que el resto se implantan en sitios tales como el ovario, el cérvix, el abdomen y cicatriz de cesárea previa. Ya que las implantaciones no tubáricas son raras, la mayor parte de la información acerca del diagnóstico y tratamiento, derivan de estudios de observación pequeños e informes

de casos; por ende, la evaluación y manejo óptimos no están bien definidos¹⁻².

El embarazo ectópico en cicatriz de cesárea anterior, corresponde aproximadamente al 6,1% de todos los embarazos ectópicos, siendo más frecuente que el embarazo a nivel cervical. Su incidencia ha ido aumentando en los últimos años, a raíz del incremento de la tasa de partos por cesárea³. A nivel mundial, la cesárea es realizada en un alto porcentaje de embarazadas, en Europa se reporta una inciden-

cia del 21%, en Estados Unidos 26%, en Australia 23% y en Latinoamérica excede el 50% (Argentina, Chile, Brasil, Paraguay y México). En Ecuador, en el año 2014, el índice de cesáreas, sólo del Ministerio de Salud Pública, fue del 41%⁴. Se considera un embarazo ectópico a nivel de cicatriz de cesárea, cuando el saco gestacional se implanta en el tejido fibroso que rodea a la cicatriz uterina de una cesárea anterior y se cubre por miometrio⁵.

Dentro de sus potenciales complicaciones se encuentran: rotura uterina, hemorragia severa, predisposición al acretismo/percristismo placentario, con posible invasión a estructuras cercanas y pérdida de la fertilidad. Otras importantes complicaciones incluyen, shock hipovolémico, coagulopatía intravascular diseminada y muerte, principalmente asociados a hemorragia severa. Asesorar a las pacientes con un embarazo ectópico a nivel de la cicatriz de cesárea previa, plantea importantes desafíos debido a las morbilidades asociadas, el deseo de una futura fertilidad, consideraciones éticas/religiosas sobre la viabilidad fetal, y lo más importante, por falta de consenso sobre el enfoque terapéutico^{6,7}.

Su prevalencia oscila entre 1:1800 y 1:2216 embarazos ectópicos, en mujeres con cesárea previa. Se han documentado diferentes mecanismos de implantación, entre ellos, la migración del embrión, a través de un defecto de cuña en el segmento uterino inferior (istmocele) o de una fístula microscópica en la cicatriz. Igualmente se han descrito 2 tipos de embarazo ectópico, en la cicatriz de cesárea. Uno de los cuales crece hacia la cavidad uterina, hacia el espacio cérvico-ístmico (endógeno) y el otro crece hacia el exterior uterino, hacia vejiga/pared abdominal (exógeno), pudiendo el primero llegar a término, mientras que el segundo puede progresar hacia rotura uterina e invadir otras estructuras pélvicas^{3,8}.

El primer caso de embarazo ectópico a nivel de cicatriz de cesárea previa, fue documentado en el año 1978 por Larsen y Solomon. Los factores de riesgo de esta patología no están esclarecidos en su totalidad; al parecer tener más de una cesárea, no aumenta el riesgo. En un estudio de casos y controles, donde se incluyeron 112 casos de embarazos ectópicos en cicatriz de cesárea, se reportó que un 52% tenían solo una cesárea, el 36% de las pacientes tenían 2 cesáreas previas, el 12% más de 2 y un 52% tenían solo una cesárea previa⁹. Coincidiendo este hallazgo con nuestro caso clínico.

Otros factores de riesgos mencionados en la literatura, son la realización de una cesárea, cuando el segmento uterino no se encuentra desarrollado por completo, como es el caso de cesáreas electivas o pretérmino. Cirugías como legrados uterinos, miomectomías o histeroscopías, también pueden formar este tipo de cicatrices. Respecto a las manifestaciones clínicas, gran parte de las pacientes acuden a consulta por sangrado vaginal (38,6%), que se acompaña de dolor abdominopélico (24,6%), sin embargo, estudios reportaron que en un 36,8% se presentaron asintomáticas. Un punto muy importante a considerar en las pacientes que acuden con sangrado vaginal, es que, en ocasiones, secundario a una ruptura uterina, puede desarrollar un abdomen agudo, llegando a comprometer la vida de la paciente, por ende, es de vital importancia la realización de una correcta anamnesis y un adecuado examen físico^{5,6}.

La herramienta diagnóstica de primera línea es la ecografía transvaginal, la cual debe cumplir los criterios detallados en la **tabla 2**⁸.

Tabla 2. Criterios ecográficos⁸.

Cavidad uterina vacía.
Canal cervical vacío.
Saco gestacional situado en cara anterior con una capa de miometrio disminuida entre la vejiga y el saco gestacional.
Discontinuidad en la pared anterior del útero adyacente al saco gestacional.
Patrón vascular alrededor del área de la cicatriz de cesárea anterior, visualizada al doppler.

Bibliografía: Maita Q F, Hochstatter A E, Céspedes D G, Muñoz G L, Gandarillas T D. Tratamiento conservador del embarazo ectópico en cicatriz de cesárea previa: reporte de un caso clínico. *Gaceta Médica Boliviana*. 2017 mayo; 40(1).

Aunque la ecografía sigue siendo la modalidad de imagen principal para este diagnóstico, la resonancia magnética puede ser útil en el contexto de casos dudosos y también puede ayudar en la detección de una posible implantación placentaria o invasión de la pared de la vejiga, así como caracterizar la interfaz miometrial. Las imágenes sagitales ponderadas en T2 son las mejores para visualizar la cicatriz de cesárea; incluyen adelgazamiento del miometrio en la región de la cicatriz junto a un saco gestacional con un canal endometrial y un cuello uterino correspondientemente vacíos; también se puede determinar el patrón de crecimiento del saco gestacional, es decir, si se encuentra dentro de la cicatriz o dentro del istmo, lo que puede tener implicaciones en el manejo y riesgo de ruptura¹⁰.

Respecto al abordaje terapéutico, es de vital importancia individualizar a cada paciente, para poder elegir el plan de tratamiento más apropiado, tomando en cuenta: edad gestacional, viabilidad fetal, defecto miometrial, cuadro clínico y deseo genésico. Dentro de la gama de opciones, se encuentran el tratamiento expectante, que no es recomendado, debido a su alta tasa de fracaso y complicaciones. Dentro de los tratamientos no invasivos o mínimamente inva-

sivos se encuentran el uso de metotrexato y cloruro de potasio, para interrupción de la gestación, los cuales son de elección en el primer trimestre⁸.

El uso de metotrexato, es la opción más empleada, se debe considerar en aquellas pacientes asintomáticas, con edades gestacionales inferiores a 8 semanas, valores cuantitativos de BHCG inferiores a 5000 UI, y ecográficamente que presenten un espesor miometrial inferior a 2 mm entre el saco gestacional y la vejiga, con tasas de éxito de aproximadamente 80%, y algunos autores recomiendan su uso combinado con cloruro de potasio. Se puede considerar como desventajas; el mayor tiempo de negativización de los valores de BHCG y la persistencia de la imagen ecográfica por un largo período. Existen diferentes pautas farmacológicas, a dosis de 50 mg/m² de superficie corporal, como dosis única, siendo la más utilizada; dos dosis, en casos de fallo de la terapia anterior, o dosis múltiples, siendo esta última de mayor utilidad en el embarazo ectópico cornual^{7,10}. Además, se debe realizar monitorización de los valores de BHCG, en los días 4 y 7, con una reducción esperada en sus cifras del 15%, y posteriores controles semanales. Nuestro caso clínico cumplía con todas las indicaciones para la utilización de metotrexato, se aplicó dos dosis, por fallo de la terapia con una sola dosis, evidenciándose negativización de los niveles de BHCG aproximadamente a los 112 días de la segunda dosis de metotrexato.

Según el Colegio Americano de Ginecología y Obstetricia (ACOG), existen contraindicaciones absolutas y relativas para el uso de metotrexato, las cuales se detallan en la tabla 3. La resolución de un embarazo ectópico puede depender del régimen de tratamiento de metotrexato utilizado y los niveles iniciales de HCG. Sin embargo, no existe un consenso claro en la literatura con respecto al régimen óptimo de metotrexato para el tratamiento del embarazo ectópico.

La elección del protocolo de metotrexato debe guiarse por el nivel inicial de HCG y la decisión compartida, basada en los beneficios y riesgos de cada enfoque. En general el protocolo de dosis única puede ser más apropiado para pacientes con un nivel inicial de HCG relativamente bajo o una meseta en los valores de HCG, y el régimen de dos dosis puede considerarse como una

alternativa al régimen de dosis única, particularmente en mujeres con niveles iniciales elevados de HCG. En cualquiera de los 3 regímenes, si los niveles de HCG se estabilizan o aumentan durante el seguimiento, considerar la posibilidad de administrar metotrexato, para el tratamiento de un embarazo ectópico persistente².

Tabla 3. ACOG: Contraindicaciones de la terapia con metotrexato¹

Absolutas	Relativas
Embarazo intrauterino	Actividad cardíaca embrionaria detectada por ecografía transvaginal
Evidencia de inmunodeficiencia	Alta concentración inicial de HCG
Sensibilidad al metotrexato	Negarse a aceptar una trasfusión de sangre
Enfermedad pulmonar activa	
Enfermedad de úlcera péptica activa	
Disfunción hepática o renal clínicamente importante.	
Lactancia	
Embarazo ectópico roto	
Paciente hemodinámicamente inestable	
Incapacidad para participar en el seguimiento	

Bibliografía: Bulletins-Gynecology CoP, Barnhart KTMM, Frabasiak JMMT. Tubal Ectopic Pregnancy. The American College of Obstetricians and Gynecologists. 2018 February; 131(2).

Las complicaciones del uso de metotrexato van desde hemorragia significativa, intervención quirúrgica e histerectomía. La necesidad de una intervención complementaria es común, independientemente del esquema de metotrexato que se utilice. Dado que el metotrexato tiene múltiples mecanismos de acción, incluida la inhibición de la enzima dihidrofolato reductasa, se han informado diversos efectos adversos como alopecia, neumonitis, supresión de la médula ósea y estomatitis. En casos graves puede producirse cirrosis y fibrosis hepática, sin embargo, la incidencia de estos efectos adversos es rara, en la dosis administrada^{2,6}.

Investigaciones recientes respaldan cualquier método que elimine el embarazo y la

cicatriz, para reducir la morbilidad y promover la fertilidad futura¹⁰.

Dentro de las opciones quirúrgicas se consideran: la embolización de la arteria uterina, que implica el cateterismo selectivo bilateral de las arterias uterinas, seguida de la inyección de alcohol polivinílico en los vasos, con el objetivo de conseguir una estasis importante del flujo sanguíneo al útero. Aunque el embarazo es posible, luego de la embolización de la arteria uterina, a menudo se asocia con complicaciones como trabajo de parto prematuro, aborto espontáneo y hemorragia posparto, por lo que no se considera una opción de primera línea para pacientes que desean fertilidad futura, por lo que su uso se sugiere solo en aque-

llas pacientes con malformaciones arteriovenosas o cuando haya una hemorragia significativa^{3,7}.

Se han descrito numerosos métodos quirúrgicos como opción de tratamiento del embarazo ectópico en cicatriz de cesárea, que incluyen la escisión directa por vía abdominal, laparoscópica, histeroscópica o vaginal, un enfoque combinado y manejo definitivo con histerectomía. Diversos autores proponen que el tratamiento que se elija, implique la eliminación de la cicatriz de la cesárea con el embarazo. Existen múltiples factores que deben considerarse para la elección de un método u otro, entre ellos: la habilidad del cirujano, individualización cada caso y deseo de preservar la fertilidad¹⁰.

La histeroscopia, posee las mayores tasas de éxito, ya que ofrece una resección fiable de la lesión, permite la visualización directa del saco gestacional y los vasos sanguíneos en el lugar de la implantación, facilitando su coagulación y así poder prevenir un posible sangrado, sin embargo, su realización obliga el uso de anestesia general y personal experimentado en dicha técnica. La histeroscopia se puede emplear sola, o con terapia médica adyuvante, y se sugiere su utilización en el embarazo ectópico en cicatriz de cesárea tipo 1^{3,7,9}.

Las complicaciones de la histeroscopia son raras y poco frecuentes, incluyen: sobrecarga de líquidos, desequilibrio hidroelectrolítico, perforación, infección e ingreso hospitalario, los cuales deben abordarse al asesorar a las pacientes^{4,5,8}.

Respecto a la laparotomía, existen muy pocos datos sobre su uso como primera línea para el tratamiento del embarazo ectópico en cicatriz de cesárea; como ventajas se menciona la visualización directa del segmento uterino inferior con la cicatriz de cesárea previa y el saco gestacional implantado. Sin embargo, la histerectomía abdominal o

la extirpación del saco gestacional mediante técnica abierta, no es considerada como tratamiento de primera línea, debido a su importante morbilidad y la naturaleza invasiva de este método. Por ende, las técnicas mínimamente invasivas, se consideran de primera línea, si el cirujano se encuentra debidamente capacitado⁸.

Es en aquellos casos más graves, en los cuales se pudiese optar por una histerectomía, cuando se presenten hemorragias graves a raíz de rotura uterina, severa invasión trofoblástica, o fallo del tratamiento conservador, con potenciales complicaciones, que pueden poner en riesgo la vida de la paciente^{7,9,10}.

El abordaje laparoscópico (resección en cuña), es un adecuado enfoque de tratamiento para el embarazo ectópico en cicatriz de cesárea tipo 2, algunas revisiones sistemáticas informaron una tasa de éxito del 97%, con una resolución más rápida de los niveles de beta HCG y sin complicaciones, además incluye una reducción en la recurrencia de embarazo ectópico en cicatriz de cesárea y una tasa más alta de embarazos posteriores^{5,10}.

Un abordaje transvaginal, emplea aspectos técnicos similares a los de una histerectomía vaginal, donde se hace una incisión de colpotomía anterior para acceder al embarazo ectópico en cicatriz de cesárea, con la posterior remoción y reparación de la cicatriz anterior, con tasas de éxito superiores al 90%, se emplea en pacientes estables que deseen fertilidad futura, siendo una de sus dificultades la visualización incompleta del embarazo ectópico y la cicatriz de histerotomía previa, con el potencial riesgo de tejido embrionario persistente. Sin embargo, este enfoque es menos utilizado en comparación con la histerotomía por vía laparoscópica o laparotomía^{4,8,10}.

CONCLUSIONES

El embarazo ectópico en cicatriz de cesárea previa, es una patología poco habitual; pese a que presenta una baja incidencia, el número de casos han ido en aumento, debido a que en la actualidad la finalización de embarazos por vía alta, representa una práctica quirúrgica cada vez más común. Su detección oportuna, permite evitar graves complicaciones, que incluso pueden comprometer la vida de la paciente. Las diversas opciones de tratamiento, demandan la individualización de cada caso, priorizando el bienestar de la paciente, y en medida de lo posible, respetar su deseo genésico a futuro.

Contribución de los autores

- a) Concepción y diseño del trabajo: MA, LS, DN, GT
- b) Recolección/obtención de resultados: MA, DN
- c) Análisis e interpretación de datos: MA, DN
- d) Redacción del manuscrito: MA, DN, LS, GT
- e) Revisión crítica del manuscrito: LS, GT
- f) Aprobación de su versión final: MA, LS, GT
- g) Aporte de pacientes o material de estudio: LS, GT
- h) Obtención de financiamiento: No aplica
- i) Asesoría de estadística: MA, DN
- j) Asesoría técnica o administrativa: LS, GT
- k) Otras contribuciones - (Búsqueda bibliográfica): MA, DN, LS, GT.

Conflictos de intereses

Los autores declaran que no tienen ningún conflicto de interés en la realización del presente artículo.

Financiación

Los autores declaran que no existió ninguna institución que haya financiado la realización del presente artículo.

Agradecimiento

Los autores agradecemos al Hospital de Especialidades AXXIS y a la Universidad Internacional del Ecuador, por contribuir en el aprendizaje y desarrollo del posgrado de Ginecología y Obstetricia además de incentivarlos y apoyarnos en procesos de investigación, fundamentales en nuestro ejercicio profesional teórico-práctico.

Derechos de reproducción

Los autores declaran que el presente artículo es inédito, y no ha sido publicado en ningún otro medio.

Bibliografía

1. **Bulletins-Gynecology CoP, Barnhart KTMM, Frabasiak JMMT.** Tubal Ectopic Pregnancy. The American College of Obstetricians and Gynecologists. 2018 February; 131(2).
2. **Yépez E, Nieto B, Fernando H, Suárez LF, Yuen V, Martha G, et al.** Atención del Parto por Cesárea, Guía de Práctica Clínica, Ministerio de Salud Pública del Ecuador. Primera ed. Quito: Dirección Nacional de Normatización MSP; 2016.
3. **Majangara R, Madziyire MG, Verenga C.** Cesarean section scar ectopic pregnancy. A management conundrum: A Case Report. Journal of Medical Case Reports. 2019 May; 13(137).
4. **Partal Lorente AB, Díaz MO, Cueva Carrascosa I, Cidraque Orraj MÁ, López Moreno ME, Pérez López S.** Opciones terapéuticas del embarazo ectópico sobre cicatriz de cesárea. Revista Oficial de la Sociedad Española de Ginecología y Obstetricia. 2017 Julio; 60(6).
5. **Glenn TL, Bembry JM, Findley ADMM, Yaklie JLMM, Bhagavath BM, Gagneux PP, et al.** Cesarean scar ectopic pregnancy: Current management strategies. Obstetrical and Gynecological Survey. 2018.
6. **Guglieri-Kremer T, Bueloni-Ghiorzi I, Papan-dreus-Dibi R.** Isthmocele: an overview of diagnosis and treatment. REV ASSOC MED BRAS. 2019; 65(5).

7. **Brancazio SM, Saramago IM, Goodnight WMM, McGinty KM.** Cesarean scar ectopic pregnancy: Case report. *Radiology Case Reports*. 2019; 14(354-359).
8. **Maita Q F, Hochstatter A E, Céspedes D G, Muñoz G L, Gandarillas T D.** Tratamiento conservador del embarazo ectópico en cicatriz de cesárea previa: reporte de un caso clínico. *Gaceta Médica Boliviana*. 2017 mayo; 40(1).
9. **Glenn T, Bembry J, Findley A.** Cesarean Scar Ectopic Pregnancy: Current Management Strategies. *Obstetrical & Gynecological Survey*. 2018 May; 73(5).
10. **Mahgoub S, Gabriele V, Faller E, Langer, Bruno, Wattiez A, et al.** Cesarean scar ectopic pregnancy. Laparoscopic resection and total scar dehiscence repair. A case report. *The Journal of Minimally Invasive Gynecology*. 2017 January.

Cómo citar: Abdo-Rojas ME; Suárez-López LF; Narváez-Cervantes DF; Trujillo-Pazmiño MG. Embarazo ectópico en cicatriz de cesárea previa. Reporte de caso clínico. *MetroCiencia* [Internet]. 20 de septiembre de 2023; 31(3):57-67. Disponible en: <https://doi.org/10.47464/MetroCiencia/vol31/3/2023/57-67>