

Resonancia de estrés con dipiridamol: experiencia en el Hospital Metropolitano

Stress resonance with dipyridamole: experience at the Hospital Metropolitano

Tanya Padilla Molina¹, Cristian Fierro Renoy², Geovanny Escorza Velez³, Francisco Castro Vega⁴, Doménica Bayas Padilla⁵

Resumen






Los métodos de imagen tienen un papel fundamental en el manejo de los pacientes con cardiopatía isquémica conocida o sospechada, al mejorar la precisión en la selección del paciente que se enviará a revascularización. Se seleccionaron treinta y cuatro pacientes con sospecha de cardiopatía isquémica para la realización de resonancia de estrés con dipiridamol para mejorar la precisión diagnóstica. A los pacientes en quienes la resonancia de estrés fue positiva, se sugirió la realización de un procedimiento invasivo y se revascularizó de acuerdo al porcentaje de isquemia confirmado en el cateterismo cardíaco. Durante el procedimiento no se presentaron complicaciones. El objetivo de este estudio fue el de incentivar a los cardiólogos a la realización de este procedimiento demostrando los resultados obtenidos en este centro. Este es el primer hospital en el país en introducir y realizar esta metodología de imagen para el diagnóstico y manejo eficiente de pacientes con cardiopatía isquémica.

Palabras clave: resonancia de estrés, dipiridamol, cardiopatía isquémica.

Abstract

Imaging methods play a fundamental role in the management of patients with known or suspected ischemic heart disease by improving the precision in the selection of the patient to be sent for revascularization. Thirty-four patients with suspected ischemic heart disease were selected for dipyridamole stress resonance imaging to improve diagnostic accuracy. Patients in whom the stress MRI was positive, an invasive procedure was suggested and revascularization was performed according to the percentage of ischemia confirmed in cardiac catheterization. There were no complications during the procedure. The objective of this study was to encourage cardiologists to perform this procedure by demonstrating the results obtained in this center. This is the first hospital in the country to introduce and perform this imaging methodology for the diagnosis and efficient management of patients with ischemic heart disease.

Keywords: stress cardiac magnetic resonance, dipiridamol, ischemic heart disease.

1. Departamento de Cardiología, Hospital Metropolitano, Quito, Ecuador;  <https://orcid.org/0000-0001-5853-3676>
2. Departamento de Cardiología, Hospital Metropolitano, Quito, Ecuador;  <https://orcid.org/0009-0009-1397-4772>
3. Departamento de Cardiología, Hospital Metropolitano, Quito, Ecuador;  <https://orcid.org/0000-0002-6958-3246>
4. Departamento de Medicina Interna, Hospital Metropolitano, Quito, Ecuador;  <https://orcid.org/0000-0001-5385-6265>
5. Universidad San Francisco, Quito, Ecuador;  <https://orcid.org/0009-0005-5980-2977>



Usted es libre de:
Compartir — copiar y redistribuir el material en cualquier medio o formato.

Adaptar — remezclar, transformar y construir a partir del material para cualquier propósito, incluso comercialmente.

Recibido: 10-08-2023

Aceptado: 12-12-2023

Publicado: 15-01-2024

DOI: 10.47464/MetroCiencia/vol32/1/2024/46-54

***Correspondencia autor:** alemejiaz2464@gmail.com

Introducción

La enfermedad coronaria es una de las principales causas de muerte a nivel mundial, tanto en hombres como en mujeres, por lo que obtener un diagnóstico temprano es un reto para el cardiólogo. Se sabe que la cardiopatía isquémica se produce por un desequilibrio entre la oferta y la demanda de oxígeno; es producida en la mayoría de las veces por aterosclerosis. Las placas de ateroma, localizadas en la pared de los vasos, van creciendo hasta producir una obstrucción total del vaso o una ruptura de la placa produciendo una falta de flujo e irrigación del tejido correspondiente. Si esta condición no se resuelve de manera oportuna, se afectará una mayor extensión de músculo afectado volviéndolo inviable y generando un aumento de la morbimortalidad para el paciente en el futuro.

Los estudios de imagen juegan un papel fundamental para el diagnóstico temprano, estratificación de riesgo del paciente y tratamiento posterior, consiguiendo además una disminución de procedimientos invasivos que aumenten la morbimortalidad, riesgo de complicaciones y costos. Hoy en día existen varios métodos de imagen no invasivos con alta sensibilidad y especificidad como el ecocardiograma de estrés, la tomografía computarizada por emisión de foton único (SPECT), la tomografía por emisión de positrones (PET-CT) y la resonancia magnética cardíaca (RMC), la que ha demostrando ser la mejor herramienta ya que permite determinar la localización y extensión del infarto, la viabilidad miocárdica, el porcentaje de fibrosis y los sustratos arritmogénicos¹.

La RMC ha mejorado su capacidad y exactitud para el diagnóstico de la cardiopatía isquémica, convirtiéndose en una alternativa segura, disponible y rentable. Actualmente, con la introducción de la resonancia magnética por estrés, se ha convertido en una técnica con buena precisión diagnóstica y pronóstica², ya que puede valorar de una forma precisa el déficit de perfu-

sión y la inducción de las alteraciones en la contractilidad miocárdica, lo que nos permite valorar, de forma no invasiva, las lesiones coronarias significativas termodinámicamente³. Uno de los grandes valores de la resonancia con estrés es su gran valor pronóstico. En pacientes con enfermedad coronaria conocida o con sospecha de la misma, la ausencia de isquemia durante la prueba se traduce en una incidencia baja de eventos cardiovasculares a futuro, del 1.03%⁴.

El estudio de perfusión miocárdica con RMC se realiza con fármacos como dobutamina, adenosina, dipiridamol y, últimamente, el regadenosón. La sensibilidad de la resonancia de estrés con dobutamina es alta, del 85-91%, pero no mejora su precisión diagnóstica debido a una disminución de su especificidad^{6,7}. La adenosina es un vasodilatador endógeno que administra en dosis de 140ug/kg/min durante 3 minutos hasta observar un aumento de la frecuencia cardíaca de por lo menos 10 latidos por minuto. Si no se consigue, se aumenta la dosis a 180 y 210 ug/kg/min. El dipiridamol bloquea la recaptación intracelular de la adenosina, tiene una vida media más larga, es bien tolerado y se utiliza 0.56-0.84mg/kg durante 4-6 min; la teofilina su reversor farmacológico. Está contraindicado en pacientes con hiperreactividad bronquial⁸. El regadenosón en un vasodilatador selectivo de los receptores A_{2A}, tiene menos efectos secundarios y es de fácil administración; la dosis es de 0.4 mg en bolo y se puede administrar en pacientes con enfermedad pulmonar obstructiva crónica (EPOC) o con asma leve a moderado⁹. Estos fármacos van a provocar vasodilatación coronaria y periférica¹⁰, permitiendo la detección de estenosis coronarias por hipoperfusión en la zona de irrigación de los vasos (*Figura 1*).

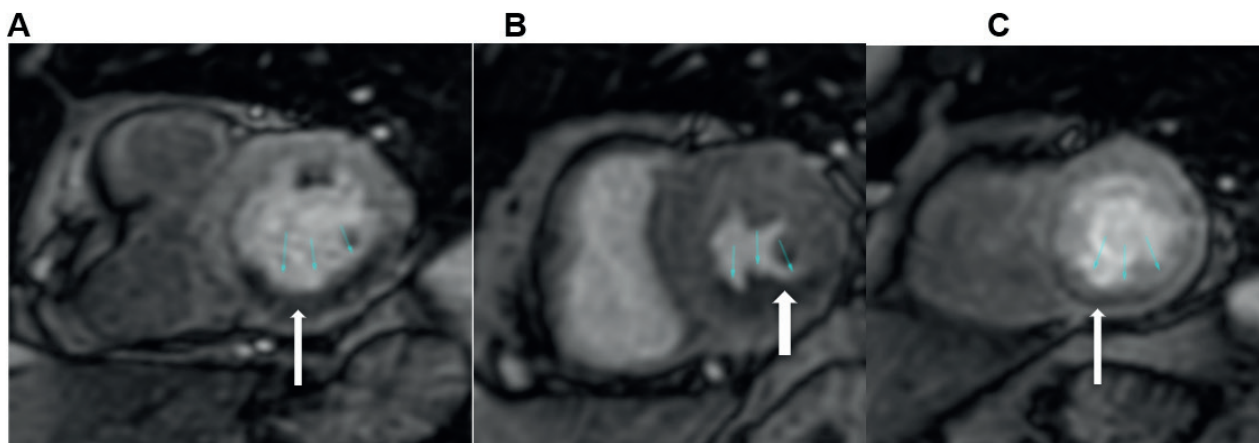


Figura 3. A: Se visualiza una zona de hipoperfusión a nivel de pared inferoseptal inferior basal izquierda. **B:** Hipoperfusión de la pared infero-septal e inferior medio. **C:** Hipoperfusión apical.

Fuente: Hospital Metropolitano de Quito, 2021

La microvasculatura coronaria puede dilatar hasta cuatro o cinco veces desde el estado de reposo para asegurar una perfusión tisular adecuada, por ejemplo, durante el ejercicio. Sin embargo, la microvasculatura distal a una coronaria estenosada, ya está vasodilatada casi al máximo en reposo y, en consecuencia, cuando se provoca hipermia se provoca un efecto de robo coronario.

Existen múltiples estudios y metanálisis que respaldan la alta exactitud diagnóstica en relación con el cateterismo como referencia estándar, obteniendo una sensibilidad entre 89 y 91% y una especificidad de 80 a 85%⁹⁻¹².

Todos estos estudios han sido seguidos por estudios comparativos con otras técnicas como IMPACT e IMPACT II¹³, MR INFORM¹⁴ y CEMARC¹⁵ que han mostrado la superioridad de la RMC con estrés en comparación con SPECT. Por ello, las guías NICE¹⁷ y MPS¹⁸ avalan a la RMC como una herramienta para reducir las angiografías innecesarias.

Sabemos que existe un alto porcentaje de pacientes en los que se sospecha enfermedad coronaria pero que, al realizarse una angiografía coronaria, tienen resultados

normales¹⁹, sometiendo al paciente a un riesgo innecesario. El estudio Strategy²⁰ compara la RMC con estrés con la tomografía cardíaca computarizada (TCC) en pacientes sintomáticos con historia previa de revascularización, demostrando que la RMC reduce la exposición a la radiación, disminuye costos y reduce eventos cardiovasculares y el número de exámenes invasivos. Además la RMC da respuestas que el médico necesita, por ejemplo si la lesión en estudio produce isquemia y si el paciente se beneficiaría del tratamiento médico no intervencionista o iría mejor con una revascularización, recordando que la TCC es un estudio anatómico con alta sensibilidad y baja especificidad para detectar enfermedad coronaria significativa.

Por lo dicho anteriormente se decidió introducir la RMC de estrés en el Hospital Metropolitano para demostrar su importancia en el diagnóstico de isquemia miocárdica y confirmar los resultados publicados en otros centros.

Métodos

Desde enero del 2020 hasta junio del 2022, previa firma del consentimiento informado para la realización del examen, se selec-

cionaron 34 pacientes con antecedentes de cardiopatía isquémica (33 pacientes) y arritmia ventricular (1 paciente), quienes presentaban síntomas de síndrome coronario tipo angina estable de riesgo intermedio, y que fueron sometidos a RMC de estrés con dipiridamol.

Protocolo de adquisición

Se comienza con los localizadores, seguido de secuencias cine SSFP, en 4 cámaras, 3 cámaras, 2 cámaras y adquisición en eje corto en donde se administra el vasodilatador. Inmediatamente se inyecta gadolinio en dosis de 0.1 mmol/kg y se adquieren secuencias de perfusión de estrés y, a los 10 minutos, las secuencias de realce tardío. Se recomienda adquirir cortes de eje corto en 3 planos: basal, medio y apical. El contraste se inyecta a un flujo de 4-5 ml/minuto. Si el estudio muestra hipoperfusión (Figura 1) existe isquemia. Este examen tiene un excelente rendimiento diagnóstico para la detección de estenosis coronaria.

Protocolo clínico

Se administró dipiridamol a dosis máxima 0.84 mg/kg por infusión intravenosa de 6 minutos, con posterior reversión con dosis de aminofilina 6 mg/kg, en un resonador de 1.5T.

Resultados

Del total de 34 pacientes, hubo 9 pacientes de sexo femenino (26%) y 25 de sexo masculino (73%), con un promedio de edad de 69 y 68 años, respectivamente (*Tabla 1*). Los antecedentes fueron de cardiopatía isquémica (33 pacientes) y arritmia ventricular (1 paciente) (*Tabla 2*).

Se encontraron 6 pacientes femeninos con una prueba positiva y 3 con prueba negativa. En los pacientes de sexo masculino, 15 tuvieron positividad en la prueba y 10 presentaron tuvieron una prueba negativa. La fracción de eyección promedio fue del 69% en el sexo femenino y del 68% en el sexo masculino. Se midió también el total de carga isquémica. En el grupo de sexo femenino con prueba positiva, el mínimo de carga isquémica fue del 3% y el máximo del 18%. En el grupo de sexo masculino con resultado de prueba positiva, el mínimo de carga isquémica fue del 3% y el máximo fue del 15% (*Tabla 3, Figura 1*). Los pacientes con carga isquémica mayor o igual al 10% fueron sometidos a coronariografía terapéutica (N=6).

Ninguno de estos pacientes presentó contraindicaciones para dicho procedimiento, además ninguno presentó complicaciones antes, durante y posterior al procedimiento.

Tabla 1. Pacientes que fueron sometidos a RMC con estrés en el Hospital Metropolitano.

| Género | Total | Promedio de Edad | Promedio de FE (%) |
|---------------|-------|------------------|--------------------|
| Femenino | 9 | 69 | 63 |
| Masculino | 25 | 68 | 65 |
| Total general | 34 | 68 | 65 |

FE% (fracción de eyección).

Tabla 2. Motivo de realización de estudio de RMC con estrés ECT (ectopia ventricular).

| Género | Motivo de Solicitud | Total) |
|---------------|----------------------------|--------|
| Femenino | Isquemia | 9 |
| | Arritmia (ECT Ventricular) | 0 |
| Masculino | Isquemia | 24 |
| | Arritmia (ECT Ventricular) | 1 |
| Total general | | 65 |

Tabla 3. Distribución por género de pacientes con pruebas de estrés positivas y negativas, fracción de eyección mínima (FEmin) y máxima (FEmax), y carga isquémica mínima y máxima detectados por RMC de estrés.

| | | Total pacientes | FEmin (%) | FEmax (%) | Carga isquémica min(%) | Carga isquémica max(%) |
|----------------------|----------|-----------------|-----------|-----------|------------------------|------------------------|
| Femenino | Negativo | 3 | 60 | 63 | 0 | 0 |
| | Positivo | 6 | 60 | 67 | 3 | 18 |
| Masculino | Negativo | 10 | 52 | 80 | 0 | 0 |
| | Positivo | 15 | 43 | 79 | 3 | 15 |
| Total general | | 34 | 43 | 80 | 3 | 18 |

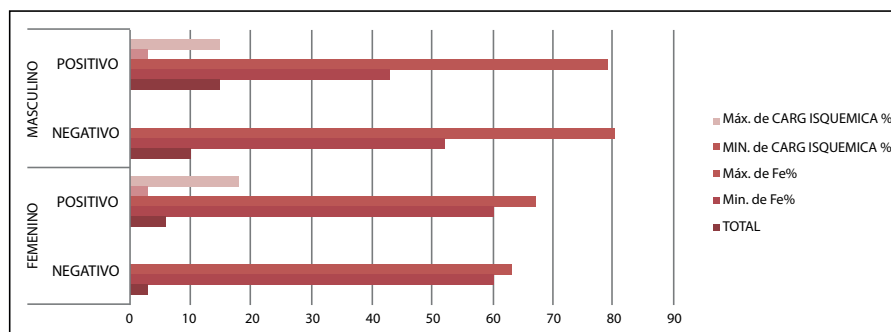


Figura 1. Pacientes distribuidos por genero con pruebas de estrés positivas y negativas, así como el porcentaje mínimo y máximo de carga isquémica detectado por RMC.

Limitaciones

La mayor limitación del estudio es el bajo número de pacientes. Nuestro objetivo es que el número vaya aumentando y evitar procedimientos invasivos innecesarios. Se demostró que la RMC de estrés es una estrategia segura y no invasiva que puede guiar el manejo del paciente con cardiopatía isquémica estable.

Discusión

Existen múltiples estudios y metanálisis que respaldan la alta exactitud diagnóstica de la RMC, en relación con el cateterismo como referencia estándar, obteniendo una sensibilidad entre 89 y 91% y una especificidad de 80 a 85%⁹⁻¹².

Existen estudios comparativos con otras técnicas como IMPACT e IMPACT II¹³, MR INFORM¹⁴ y CEMARC¹⁵ que han mostrado la superioridad de la RMC con estrés en comparación con SPECT. Por ello, las guías

NICE¹⁷ y MPS¹⁸ avalan a la RMC como una herramienta para reducir las angiografías innecesarias.

Sabemos que existe un alto porcentaje de pacientes en los que se sospecha enfermedad coronaria pero que, al realizarse una angiografía coronaria, tienen resultados normales¹⁹, sometiendo al paciente a un riesgo innecesario. El estudio Strategy²⁰ compara la RMC con estrés con la tomografía cardíaca computarizada (TCC) en pacientes sintomáticos con historia previa de revascularización, demostrando que la RMC reduce la exposición a la radiación, disminuye costos y reduce eventos cardiovasculares y el número de exámenes invasivos. Además la RMC da respuestas que el médico necesita, por ejemplo si la lesión en estudio produce isquemia y si el paciente se beneficiaría del tratamiento médico no intervencionista o iría mejor con una revascularización, recordando que la TCC es un estudio anatómico con alta sen-

sibilidad y baja especificidad para detectar enfermedad coronaria significativa. Los resultados de nuestro estudio son consistentes con los reportados en la bibliografía internacional y los consideramos de gran relevancia.

Conclusión

En los pacientes con sospecha de cardiopatía isquémica estable, la realización de RMC con estrés con resultado positivo, confirma que la enfermedad coronaria es la causante de isquemia y deberían ir a una estrategia invasiva para su resolución.

Este trabajo trata de incentivar al cardiólogo a la realización de procedimientos no invasivos cuando hay sospecha de cardiopatía isquémica y exista dudas de llevarlo o no a un examen invasivo. La resonancia cardíaca por su alta resolución temporal proporciona una mayor información sobre la anatomía, los volúmenes cardíacos, y nos brinda una mayor certeza del grado de contractilidad, viabilidad, y perfusión miocárdica. Además valora mejor el pronóstico del paciente, y nos brinda una alta capacidad de estratificación del riesgo cardiovascular.

Bibliografía

1. **Knuuti J, Wijns W, Saraste A, Capodanno D, Barbato E, Funck-Brentano C, Prescott E, Storey RF, Deaton C, Cuisset T, Agewall S, Dickstein K, Edvardsen T, Escaned J, Gersh BJ, Svitil P, Gilard M, Hasdai D, Hatala R, Mahfoud F, Masip J, Muneretto C, Valgimigli M, Achenbach S, Bax JJ; ESC Scientific Document Group.** 2019 ESC Guidelines for the diagnosis and management of chronic coronary syndromes. *Eur Heart J.* 2020 Jan 14;41(3):407-477. doi: 10.1093/eurheartj/ehz425. Erratum in: *Eur Heart J.* 2020 Nov 21;41(44):4242. PMID: 31504439.
2. **Hoffmann U, Ferencik M, Udelson JE, Picard MH, Truong QA, Patel MR, Huang M, Pencina M, Mark DB, Heitner JF, Fordyce CB, Pellikka PA, Tardif JC, Budoff M, Nahhas G, Chow B, Kosinski AS, Lee KL, Douglas PS; PROMISE Investigators.** Prognostic Value of Noninvasive Cardiovascular Testing in Patients With Stable Chest Pain: Insights From the PROMISE Trial (Prospective Multicenter Imaging Study for Evaluation of Chest Pain). *Circulation.* 2017 Jun 13;135(24):2320-2332. doi: 10.1161/CIRCULATIONAHA.116.024360. Epub 2017 Apr 7. PMID: 28389572; PMCID: PMC5946057.
3. **Yao SS, Rozanski A.** Principales usos de la gammagrafía de perfusión miocárdica en el tratamiento de pacientes con enfermedad arterial coronaria conocida o sospechada. *Prog Cardiovasc Dis.* 2001; 43 : 281-302.
4. **Heydari B, Jerosch-Herold M, Kwong RY.** Assessment of myocardial ischemia with cardiovascular magnetic resonance. *Prog Cardiovasc Dis* 2011; 54 (3): 191-2Zoghbi GJ, Iskandrian AE. Selective adenosine agonists and myocardial perfusion imaging. *Journal of Nuclear Cardiology* 2012; 19: 126-141.
5. **Zoghbi GJ, Iskandrian AE.** Selective adenosine agonists and myocardial perfusion imaging. *Journal of Nuclear Cardiology* 2012; 19: 126-141.
6. **Bruder O, Wagner A, Lombardi M, Schwitter J, van Rossum A, Pilz G, Nothnagel D, Steen H, Petersen S, Nagel E, Prasad S, Schumm J, Greulich S, Cagnolo A, Monney P, Deluigi CC, Dill T, Frank H, Sabin G, Schneider S, Marholdt H.** European Cardiovascular Magnetic Resonance (EuroCMR) registry--multi national results from 57 centers in 15 countries. *J Cardiovasc Magn Reson.* 2013 Jan 18;15(1):9. doi: 10.1186/1532-429X-15-9. PMID: 23331632; PMCID: PMC3564740.
7. **Gebker R, Jahnke C, Manka R, et al.** Additional value of myocardial perfusion imaging during dobutamine stress magnetic resonance for the assessment of coronary artery disease. *Circ Cardiovasc Imaging* 2008; 1 (2): 122-130.
8. **Smart SC, Knickelbine T, Malik F, Sagar KB.** Ecocardiografía de estrés con dobutamina-atropina para la detección de enfermedad arterial coronaria en pacientes con hipertrofia ventricular izquierda. Importancia del tamaño de la cámara y la tensión sistólica de la pared. *Circulación .* 2000 ; 101 : 258-263.
9. **Ishida N, Sakuma H, Motoyasu M, Okinaka T, Isaka N, Nakano T, Takeda K.** Noninfarcted myocardium: correlation between dynamic first-pass contrast-enhanced myocardial MR imaging and quantitative coronary angiography. *Radiology.* 2003 Oct;229(1):209-16. doi: 10.1148/radiol.2291021118. Epub 2003 Aug 27. PMID: 12944596.
10. **Paetsch I, Jahnke C, Ferrari VA, Rademakers FE, Pellikka PA, Hundley WG, Poldermans D, Bax JJ, Wegscheider K, Fleck E, Nagel E.** De-

terminación de la variabilidad interobservador para identificar anomalías inducibles del movimiento de la pared ventricular izquierda durante la resonancia magnética de estrés con dobutamina imágenes. *Eur Heart J* . 2006 ; 27 : 1459-1464. Study for evaluation of Chest Pain) *Circulation* 2017 ; 135: 2320-2332.

11. **Plein S, Greenwood JP, Ridgway JP, Cranny G, Ball SG, Sivananthan MU.** Assessment of non-ST-segment elevation acute coronary syndromes with cardiac magnetic resonance imaging. *J Am Coll Cardiol*. 2004 Dec 7;44(11):2173-81. doi: 10.1016/j.jacc.2004.08.056. PMID: 15582315
12. **Mordini FE, Haddad T, Hsu LY, Kellman P, Lowrey TB, Aletras AH, Bandettini WP, Arai AE.** Diagnostic accuracy of stress perfusion CMR in comparison with quantitative coronary angiography: fully quantitative, semiquantitative, and qualitative assessment. *JACC Cardiovasc Imaging*. 2014 Jan;7(1):14-22. doi: 10.1016/j.jcmg.2013.08.014. PMID: 24433707; PMCID: PMC4186701.
13. **Prenner BM, Bukofzer S, Behm S, et al.** A randomized, double-blind, placebo-controlled study assessing the safety and tolerability of regadenoson in subjects with asthma or chronic obstructive pulmonary disease. *J Nucl Cardiol* 2012; 19 (4): 681-692.
14. **Nandalur KR, Dwamena BA, Choudhri AF, Nandalur MR, Carlos RC.** Diagnostic performance of stress cardiac magnetic resonance imaging in the detection of coronary artery disease: a meta-analysis. *J Am Coll Cardiol*. 2007 Oct 2;50(14):1343-53. doi: 10.1016/j.jacc.2007.06.030. Epub 2007 Sep 17. PMID: 17903634.
15. **Hamon M, Fau G, Née G, Ehtisham J, Morello R, Hamon M.** Meta-analysis of the diagnostic performance of stress perfusion cardiovascular magnetic resonance for detection of coronary artery disease. *J Cardiovasc Magn Reson*. 2010 May 19;12(1):29. doi: 10.1186/1532-429X-12-29. PMID: 20482819; PMCID: PMC2890682.
16. **Schwitzer J, Wacker CM, van Rossum AC, Lombardi M, Al-Saadi N, Ahlstrom H, Dill T, Larsson HB, Flamm SD, Marquardt M, Johansson L.** MR-IMPACT: comparison of perfusion-cardiac magnetic resonance with single-photon emission computed tomography for the detection of coronary artery disease in a multicentre, multivendor, randomized trial. *Eur Heart J*. 2008 Feb;29(4):480-9. doi: 10.1093/eurheartj/ehm617. Epub 2008 Jan 21. PMID: 18208849.9.
17. **Schwitzer J, Wacker CM, Wilke N, Al-Saadi N, Sauer E, Huettle K, Schönberg SO, Luchner A, Strohm O, Ahlstrom H, Dill T, Hoebel N, Sirmor T; MR-IMPACT Investigators.** MR-IMPACT II: Magnetic Resonance Imaging for Myocardial Perfusion Assessment in Coronary artery disease Trial: perfusion-cardiac magnetic resonance vs. single-photon emission computed tomography for the detection of coronary artery disease: a comparative multicentre, multivendor trial. *Eur Heart J*. 2013 Mar;34(10):775-81. doi: 10.1093/eurheartj/ehs022. Epub 2012 Mar 4. PMID: 22390914.
18. **Greenwood J, Maredia N, Younger J, et al.** Cardiovascular magnetic resonance and single-photon emission computed tomography for diagnosis of coronary heart disease (CE-MARC): a prospective trial. *The Lancet* 2012; 379 (9814): 453-460.
19. **Ripley D, Brown J, Everett C, et al.** Rationale and design of the Clinical Evaluation of Magnetic Resonance Imaging in Coronary heart disease 2 trial (CE-MARC 2): A prospective, multicenter, randomized trial of diagnostic strategies in suspected coronary heart disease. *American Heart Journal* 2015; 169 (1): 17-24. e1.
20. **National Institute for Health and Care Excellence.** Chest pain of recent onset: assessment and diagnosis. <https://www.nice.org.uk/guidance/cg95/resources/chest-pain-of-recent-onset-assessment-and-diagnosis-975751034821>. Accessed August 16, 2016.
21. **Hendel RC, Berman DS, Di Carli MF, Heidenreich PA, Henkin RE, Pellikka PA, Pohost GM, Williams KA; American College of Cardiology Foundation Appropriate Use Criteria Task Force; American Society of Nuclear Cardiology; American College of Radiology; American Heart Association; American Society of Echocardiography; Society of Cardiovascular Computed Tomography; Society for Cardiovascular Magnetic Resonance; Society of Nuclear Medicine.** ACCF/ASNC/ACR/AHA/ASE/SCCT/SCMR/SNM 2009 appropriate use criteria for cardiac radionuclide imaging: a report of the American College of Cardiology Foundation Appropriate Use Criteria Task Force, the American Society of Nuclear Cardiology, the American College of Radiology, the American Heart Association, the American Society of Echocardiography, the Society of Cardiovascular Computed Tomography, the Society for Cardiovascular Magnetic Resonance, and the Society of Nuclear Medicine. *Circulation*. 2009 Jun 9;119(22):e561-87. doi: 10.1161/CIRCULATIONAHA.109.192519. Epub 2009 May 18. PMID: 19451357.

22. **Patel MR, Peterson ED, Dai D, et al.** Low diagnostic yield of elective coronary angiography. *N Engl J Med.* 2010;362(10):886-895.
23. **Pryor D B, Shaw L, Mc Cants B, et al.** Value of the history and physical in identifying patients at increased risk for coronary artery disease. *Ann Intern Med.* 1993;118(2):81-90.
24. **Kramer CM, Barkhausen J, Flamm SD, Kim RJ, Nagel E; Society for Cardiovascular Magnetic Resonance Board of Trustees Task Force on Standardized Protocols.** Standardized cardiovascular magnetic resonance (CMR) protocols 2013 update. *J Cardiovasc Magn Reson.* 2013 Oct 8;15(1):91. doi: 10.1186/1532-429X-15-91. PMID: 24103764; PMCID: PMC3851953.
25. **Abbara S, Arbab-Zadeh A, Callister TQ, Desai MY, Mamuya W, Thomson L, Weigold WG.** SCCT guidelines for performance of coronary computed tomographic angiography: a report of the Society of Cardiovascular Computed Tomography Guidelines Committee. *J Cardiovasc Comput Tomogr.* 2009 May-Jun;3(3):190-204. doi: 10.1016/j.jcct.2009.03.004. Epub 2009 Mar 31. PMID: 19409872.
26. **Hesse B, Lindhardt TB, Acampa W, Anagnostopoulos C, Ballinger J, Bax JJ, Edenbrandt L, Flotats A, Germano G, Stopar TG, Franken P, Kelion A, Kjaer A, Le Guludec D, Ljungberg M, Maenhout AF, Marcassa C, Marving J, McKiddie F, Schaefer WM, Stegger L, Underwood R.** EANM/ESC guidelines for radionuclide imaging of cardiac function. *Eur J Nucl Med Mol Imaging.* 2008 Apr;35(4):851-85. doi: 10.1007/s00259-007-0694-9. PMID: 18224320.
27. **Ripley DP, Brown JM, Everett CC, Bijsterveld P, Walker S, Sculpher M, McCann GP, Berry C, Plein S, Greenwood JP.** Rationale and design of the Clinical Evaluation of Magnetic Resonance Imaging in Coronary heart disease 2 trial (CE-MARC 2): a prospective, multicenter, randomized trial of diagnostic strategies in suspected coronary heart disease. *Am Heart J.* 2015 Jan;169(1):17-24.e1. doi: 10.1016/j.ahj.2014.10.008. Epub 2014 Oct 22. PMID: 25497243; PMCID: PMC4277294.
28. **Fleiss JL, Tytun A, Ury HK.** A simple approximation for calculating sample sizes for comparing independent proportions. *Biometrics.* 1980 Jun;36(2):343-6. PMID: 26625475.
29. **White IR, Royston P, Wood AM.** Multiple imputation using chained equations: Issues and guidance for practice. *Stat Med.* 2011 Feb 20;30(4):377-99. doi: 10.1002/sim.4067. Epub 2010 Nov 30. PMID: 21225900.
30. **Rubin DB.** Multiple Imputation for Nonresponse in Surveys. New York, NY:Wiley; 1987.
31. **Thygesen K., Alpert JS, Jaffe AS.** Tercera definición universal de infarto de miocardio. *Circulación.* 2012; 126 : 2020–2035
32. **Goff DC Jr, Lloyd-Jones DM, Bennett G, Coady S, D'Agostino RB, Gibbons R, Greenland P, Lackland DT, Levy D, O'Donnell CJ, Robinson JG, Schwartz JS, Shero ST, Smith SC Jr, Sorlie P, Stone NJ, Wilson PW, Jordan HS, Nevo L, Wnek J, Anderson JL, Halperin JL, Albert NM, Bozkurt B, Brindis RG, Curtis LH, DeMets D, Hochman JS, Kovacs RJ, Ohman EM, Pressler SJ, Sellke FW, Shen WK, Smith SC Jr, Tomasevlii GF; American College of Cardiology/American Heart Association Task Force on Practice Guidelines.** 2013 ACC/AHA guideline on the assessment of cardiovascular risk: a report of the American College of Cardiology/American Heart Association Task Force on Practice Guidelines. *Circulation.* 2014 Jun 24;129(25 Suppl 2):S49-73. doi: 10.1161/01.cir.0000437741.48606.98. Epub 2013 Nov 12. Erratum in: *Circulation.* 2014 Jun 24;129(25 Suppl 2):S74-5. PMID: 24222018.
33. **Li M, Zhou T, Yang L, et al.** Diagnostic Accuracy of Myocardial Magnetic Resonance Perfusion to Diagnose Ischemic Stenosis With Fractional Flow Reserve as Reference. *JACC: Cardiovascular Imaging* 2014; 7 (11): 1.098-1.105.
34. **Pontone G, Andreini D, Guaricci A, et al.** The STRATEGY Study (Stress Cardiac Magnetic Resonance Versus Computed Tomography Coronary Angiography for the Management of Symptomatic Revascularized Patients). *Clinical perspective.* *Circulation: Cardiovascular Imaging* 2016; 9 (10): e005171
35. **Gargiulo P, Dellegrottaglie S, Bruzzese D, et al.** The Prognostic Value of Normal Stress Cardiac Magnetic Resonance in Patients With Known or Suspected Coronary Artery Disease: A Meta-analysis. *Circulation: Cardiovascular Imaging* 2013; 6 (4): 574-582.
36. **Hussain S, Paul M, Plein S, et al.** Design and rationale of the MR-INFORM study: stress perfusion MRI to guide the management of patients with stable coronary artery disease. *Journal of Cardiovascular Magnetic Resonance* 2012; 14 (Suppl 1): O19.
37. **Greenwood JP,, Ripley DP, Berry C, McCann GP, Plein S, Bucciarelli-Ducci C, Dall'Armellina E, Prasad A, Bijsterveld P, Foley JR, Mangion K, Sculpher M, Walker S, Everett CC, Cairns DA, Sharples LD, Brown JM;** Effect of Care Guided by Cardiovascular Magnetic Resonan-

ce, Myocardial Perfusion Scintigraphy, or NICE Guidelines on Subsequent Unnecessary Angiography Rates: The CE-MARC 2 Randomized Clinical Trial CE-MARC 2 Investigators. JAMA. 2016 Sep 13;316(10):1051-60. DOI: 10.1001/jama.2016.12680.PMID: 27570866

Cómo citar: Padilla Molina T, Fierro Renoy C, Escorza Velez G, Castro Vega F, Bayas Padilla D. Resonancia de estrés con dipiridamol: experiencia en el Hospital Metropolitano. MetroCiencia [Internet]. 15 de enero de 2024; 32(1):46-54. Disponible en: <https://doi.org/10.47464/MetroCiencia/vol32/1/2024/46-54>