

Infección pulmonar por *Lophomonas blattarum* en paciente inmunocompetente: Reporte de caso clínico

Pulmonary infection by *Lophomonas blattarum* in an immunocompetent patient: Clinical case report

Miguel Eduardo Jarrín Estupiñán¹, Tannia Estefanía Aguirre Soria², Bryan Harold Astudillo Ramírez³

Resumen




Las infecciones pulmonares por *Lophomonas blattarum* se encuentran con frecuencia en pacientes inmunocomprometidos, pero últimamente se ha reportado con mayor frecuencia casos en pacientes inmunocompetentes. El primer caso de infección por *L. blattarum* fue reportado en China en 1993 y sólo se han reportado 140 casos entre 1993 y 2016, la mayoría en ese país. Se presenta el caso de una paciente femenina de 62 años, quien presentó hemoptisis, tos crónica y malestar general de 3 meses de evolución; en el estudio microbiológico del lavado bronquioalveolar se aisló *Lophomonas blattarum*, para lo que se inició tratamiento dirigido a base de metronidazol, con respuesta parcial y falta de seguimiento médico por motivos biopsicosociales.

Palabra clave: *Lophomonas*, inmunosupresión, protozooario, eosinofilia.

Abstract

Lophomonas blattarum pulmonary infections are frequently found in immunocompromised patients, but recently more cases are reported in immunocompetent patients. The first report of *L. blattarum* infection came from China in 1993 and only 140 cases have been reported between 1993 and 2016, most of them from the same country. We present a case of a 62-year-old female patient, who presented hemoptysis, chronic cough, and general malaise for 3 months; in the microbiological study of a sample obtained by bronchioalveolar lavage, *Lophomonas blattarum* was isolated. Targeted treatment with metronidazole was started, with partial response and lack of medical follow-up due to biopsychosocial reasons.

Keywords: *Lophomonas*, immunosuppression, protozoan, eosinophilia.

1. Internista y Neumólogo. Médico tratante del servicio de Neumología. Hospital Metropolitano de Quito; Ecuador;  <https://orcid.org/0000-0002-7257-1967>
2. Médico Posgradista de Medicina Interna. Hospital Metropolitano de Quito; Universidad Internacional del Ecuador; Quito; Ecuador;  <https://orcid.org/0009-0004-6280-5362>
3. Médico Posgradista de Medicina Interna. Hospital Padre Carollo de Quito; Universidad Internacional del Ecuador; Quito; Ecuador;  <https://orcid.org/0009-0007-2499-3691>



Usted es libre de:
Compartir — copiar y redistribuir el material en cualquier medio o formato.

Adaptar — remezclar, transformar y construir a partir del material para cualquier propósito, incluso comercialmente.

Recibido: 20-03-2024

Aceptado: 10-06-2024

Publicado: 30-11-2024

DOI: 10.47464/MetroCiencia/vol32/4/2024/71-75

*Correspondencia autor: stefyaso6@gmail.com

Introducción

Lophomonas spp. es un grupo de protozoos multiflagelados, anaerobios que pertenecen a la familia *Lophomonadidae*. Se conocen 2 especies: *L. blattarum* y *L. striata*; se consideran endocomensales provenientes del tracto intestinal de termitas y cucarachas. *L. blattarum* es conocida como el agente causal en humanos de la enfermedad broncopulmonar conocida como lofomoniasis¹.

Tomando en cuenta su sintomatología inespecífica e indistinguible de una neumonía atípica, es pertinente el estudio de esta patología para conseguir una mayor destreza clínica que contribuya a un diagnóstico precoz y tratamiento oportuno.

Reporte de caso clínico

Se presenta el caso de una paciente de sexo femenino, 62 años de edad, sin antecedentes patológicos personales, e historia de tabaquismo moderado durante 30 años (índice paquete/año 22.5). Presenta tos seca de 3 meses de evolución acompañada de astenia e hiporexia, sin respuesta al manejo con amoxicilina clavulánico por 7 días. Dos meses antes del ingreso aparece hemoptisis esporádica en moderada cantidad.

Dentro de la examinación física se valora a paciente caquéctica con signos francos de distrés respiratorio con ocasional uso de musculatura accesoria, a la auscultación pulmonar crepitantes apicales y basales bilaterales. Entre los estudios de laboratorio las únicas alteraciones fueron leucocitosis (11.59 K/uL) con neutrofilia (91.5%) y eosinofilia (18%), sin elevación de reactantes de fase aguda (PCR 3.42 mg/l; PCT 0.32 ng/ml), con anemia moderada ferropénica (hemoglobina 7.5 g/dL, hematocrito 23.2% y volumen corpuscular medio 73 fL); se complementa con radiografía (Figura 1) y tomografía simple de tórax (Figura 2) donde se evidencian consolidados a nivel apical y en lóbulo medio derecho, y derrame pleural visible en el ángulo costofrénico derecho.

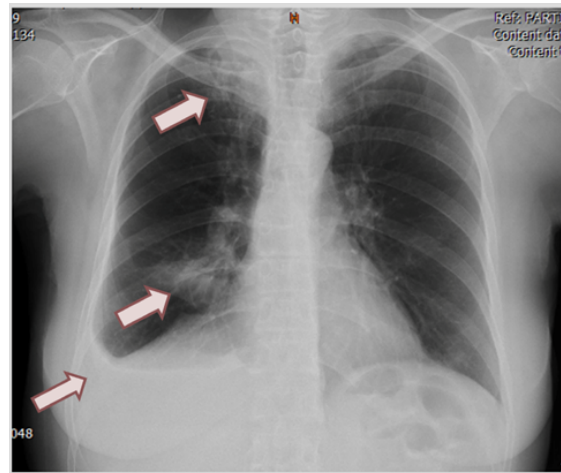


Figura 1. Radiografía póstero-anterior de tórax: opacidades a nivel apical y en lóbulo medio derecho y derrame pleural derecho (flechas color vino).

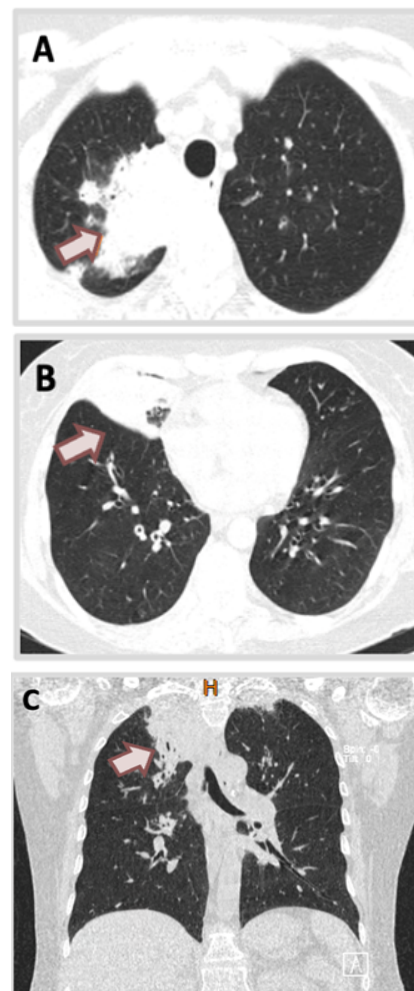
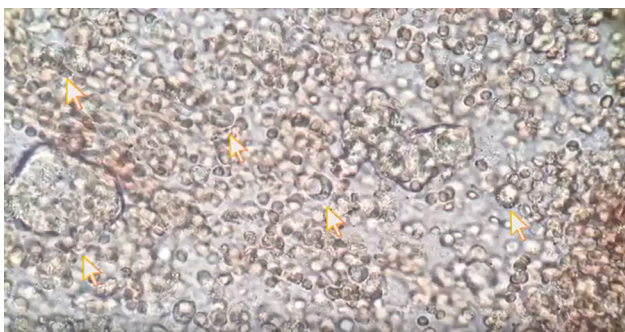


Figura 2. Tomografía simple de tórax: corte axial con consolidado en lóbulo medio de pulmón derecho con patrón de vidrio esmerilado (A). Consolidado apical derecho. (B). corte axial y (C). corte coronal.

Se realiza broncoscopia con biopsia trans-bronquial guiada por fluoroscopia; se encuentra signos de bronquitis severa, mucosa friable y lesiones sobreelevadas confluentes de aspecto inflamatorio intenso de predominio en lóbulo superior derecho, hallazgos consistentes con proceso inflamatorio agudo de probable origen infeccioso. Se realiza lavado broncoalveolar y el estudio microbiológico identifica protozoo compatible con *Lophomonas blattarum*. (Video 1). Biopsia pulmonar negativa para malignidad, positiva para proceso inflamatorio agudo de probable origen infeccioso.



Video 1. Lavado broncoalveolar: múltiples protozoos multiflagelados ovoides con numerosos flagelos irregulares compatibles con *Lophomonas blattarum*. (Flechas amarillas)

Por decisión de paciente, se inicia tratamiento ambulatorio con metronidazol 500 mg vía oral cada 12 horas por 14 días, con lo que presenta mejoría clínica, sin embargo, paciente no desea realizarse estudios complementarios de control, por lo que abandona seguimiento médico; durante los siguientes meses cuadro clínico empeora, por progresión hacia anorexia, astenia y debilidad generalizada. Se evidencia progresión de respuesta inflamatoria y empeoramiento de la anemia con consecuente disfunción multiorgánica y compromiso hemodinámico que con lleva a parada cardio respiratoria, sin reanimación cardio pulmonar, con deceso de paciente.

Discusión

Cada vez se encuentran reportes más frecuentes de la infección por *Lophomonas blattarum* y, actualmente, se lo reconoce como un protozoo potencialmente mortal que causa infección de las vías respiratorias superiores e inferiores. La presencia de las cucarachas y termitas a nivel mundial permite deducir que las infecciones por *Lophomonas blattarum* podrían ser mucho más comunes en nuestro medio de lo que pensábamos².

En recientes estudios se ha podido demostrar que la lofomoniasis muestra una correlación notable con pacientes inmunocompetentes en comparación con pacientes inmunocomprometidos (63.8% vs 36.1%, $P < 0,001$); de igual manera, otro hallazgo novedoso es que existe una diferencia significativa entre pacientes mayores de 65 años (44.3%) y pacientes menores 18 años (55.7%), por lo que la edad temprana puede ser un factor de riesgo para lofomoniasis³.

La forma de presentación es inespecífica ya que el paciente puede presentar síntomas comunes a cualquier proceso infeccioso respiratorio⁴; los síntomas de presentación más comunes son tos (70.69%), fiebre (60.35%), disnea (41.38%), dolor torácico (31%) y hemoptisis (12.07%)⁵.

Los métodos diagnósticos para *Lophomonas blattarum* se basan principalmente en la identificación microscópica utilizando muestras respiratorias obtenidas de lavado broncoalveolar (BAL) o esputo, donde se identifica un microorganismo piriforme u ovoide que mide 20 - 60 μm de largo y 12-20 μm de ancho, citoplasma granular; en su zona apical, el microorganismo tiene varios flagelos con orientación irregular⁶. Se utilizan diferentes técnicas de tinción específica para poder mejorar la visualización de este protozoo y evitar confundirlo con células epiteliales ciliadas, entre las que destaca es la tinción tricrómica de Wheatley, Giemsa o Papanicolaou⁷. La reacción

de cadena de polimerasa (PCR) es una técnica molecular utilizada para la detección de *Lophomonas blattarum*; sin embargo, la evidencia actual sugiere que no es específica para este protozoo, ya que puede solo indicar la presencia de comensales conocidos del tracto respiratorio o gastrointestinal humano, no necesariamente la presencia de *Lophomonas spp*⁸. Con el fin de poder establecer una confirmación ante la sospecha de infección por *L. blattarum*, es importante implementar un nuevo ensayo de PCR con cebadores diseñados para amplificar *Lophomonas*, pero no comensales de *trichomonas* de humanos, para garantizar la veracidad de cualquier resultado positivo.

El tratamiento de elección para la lofomoniasis es el metronidazol en dosis de 500 mg cada 8 horas durante 20 – 30 días; sin embargo, se puede optar por esquemas más prolongados, dependiendo de la severidad del cuadro clínico. Otras alternativas de tratamiento pueden ser albendazol 400 mg al día por 5 días o tinidazol 500 mg cada 12 horas por 5 a 6 días, igualmente efectivos, con reporte de mejoría clínica dentro de 2 semanas de tratamiento⁸.

Conclusiones

A pesar de que *Lophomonas spp.* se lo consideraba inicialmente un patógeno en huéspedes inmunocomprometidos, en los últimos estudios se ha documentado aumento de casos en inmunocompetentes⁹. Por lo que se deben implementar el uso de nuevas técnicas de diagnóstico de *Lophomonas spp.*, para poder establecer la verdadera prevalencia de la lofomoniasis y su impacto a nivel mundial, con el fin de poder brindar un plan terapéutico adecuado y oportuno¹⁰.

Contribución de autores

Dr. Miguel Jarrín

- Aporte de paciente y material de estudio
- Aprobación de su versión final

Dra. Estefanía Aguirre

- Redacción del manuscrito
- Recolección / obtención de resultados
- Análisis de datos

Dr. Bryan Astudillo

- Revisión crítica del manuscrito
- Análisis de datos
- Concepción y diseño del trabajo

Conflicto de interés

No tenemos conflicto de interés personal, financiero o interés corporativo con el Hospital Metropolitano o los miembros de la revista MetroCiencia.

Financiamiento

No se realizó financiamiento para la realización de este caso clínico.

Aprobación ética

Se obtuvo consentimiento informado del familiar (hija) de paciente, ya que paciente falleció.

Bibliografía

1. **Martínez-Girón R, Cornelis Van Woerden H.** *Lophomonas blattarum* and bronchopulmonary disease. *Journal of Medical Microbiology*. 2013 Nov; 62(11): p. 1641–1648.
2. **Cusme Iperti M, Vidal Coronel MF, Martínez Freres G, Lino Chompol D, Toala Contreras R.** Neumonía por *Lophomonas spp.* a propósito de un caso. *INSPILIP* [Internet]. 26 de mayo de 2021; 5(1). Disponible en: <https://www.inspilip.gob.ec/index.php/inspi/article/view/8>
3. **Xue J, Ying-Li L, Xue-Mei Y, Dai-Kun L, Ming-Fang L, Jing-Fu Q, et al.** Bronchopulmonary Infection of *Lophomonas blattarum*: A Case and Literature Review. *Korean J Parasitology*. 2014; 52(5).. <https://doi.org/10.3347/kjp.2014.52.5.521>
4. **Mewara, A., Gile, G. H., Mathison, B., Zhao, H., Pritt, B., & Bradbury, R. S.** *Lophomonas* as a respiratory pathogen-jumping the gun. 2023; 62(1). <https://doi.org/10.1128/jcm.00845-23>

5. Tyagi, R., Anand, K., Teple, K., & Negi, R. *Lophomonas blattarum* infection in immunocompetent patient. Lung India. 2016; 33(6). <https://doi.org/10.4103/0970-2113.192867>
6. Chaudhury, A., & Parija, S. *Lophomonas blattarum*: A new flagellate causing respiratory tract infections. Tropical Parasitology. 2020; 10(1). https://doi.org/10.4103/tp.TP_81_19
7. Martínez-Girón, R., & Martínez-Torre, C. ¿Lophomonas o células epiteliales ciliadas? Archivos de Bronconeumología. 2021; 57(11). <https://doi.org/10.1016/j.arbres.2021.03.006>
8. Camargo-Assis, F., Mattar, S., & González Tous, M. *Lophomonas blattarum* parásito de cucarachas que causa neumonías infrecuentes en humanos. Revista MVZ Córdoba. 2019; 25(1). <https://doi.org/10.21897/rmvz.1948>
9. Nakhaei, M., Fakhar, M., Sharifpour, A., Ziaei Hezarjaribi, H., Banimostafavi, E. S., & Nazar, E. Global Status of Emerging Lophomonas Infection: A Systematic Review of Reported Cases (1993 - 2020). In Interdisciplinary Perspectives on Infectious Diseases. 2022. <https://doi.org/10.1155/2022/3155845>
10. Saldaña, N. G., Mendoza, F. J. O., Larrauri, F. R., Trujillo, D. M. G., Montoya, E. V., De La Garza, E. A., & Olguín, H. J. Bronchopulmonary infection by *Lophomonas blattarum* in a pediatric patient after hematopoietic progenitor cell transplantation: First report in Mexico. Journal of Thoracic Disease. 2017; 9(10). <https://doi.org/10.21037/jtd.2017.09.19>

Cómo citar: Jarrín Estupiñán ME; Aguirre Soria TE; Astudillo Ramírez BH. Infección pulmonar por *Lophomonas blattarum* en paciente inmunocompetente: Reporte de caso clínico. MetroCiencia [Internet]. 15 de noviembre de 2024;32(4):71-75. Disponible en: <https://doi.org/10.47464/MetroCiencia/vol32/4/2024/71-75>